Aus der Hals - Nasen - Ohrenklinik der Charité, Berlin
Direktor: Prof. Dr. von Eicken

Zur Behandlung narbiger Oesophagusstrikturen

Inaugural-Dissertation

zur

Erlangung des Medizinischen Doktorgrades

an der

Friedrich-Wilhelms-Universität zu Berlin

vorgelegt von

Hans-Moriz von Rauch

aus Heilbronn a. Neckar

Tag der Promotion: 1. September 1940

Buchdruckerei Franz Linke, Berlin NW 7, Marienstr. 13

M 203

Gedruckt mit Genehmigung der
Medizinischen Fakultät der Universität Berlin

Dekan: Prof. Dr. L. Kreuz
Referent: Prof. Dr. von Eicken

R. UNIV.
BIBLIOTHEEK
LEIDEN

Unter den narbigen Strikturen der Speiseröhre nehmen, was ihre Zahl und Bedeutung betrifft, die durch Säuren- oder Laugenverätzung entstandenen weitaus die erste Stelle ein. Unter ihnen sind wiederum die Verätzungen durch Natronlauge am häufigsten (Wesselv). Sie entstehen weniger oft durch absichtliches Trinken der Lauge in selbstmörderischer Absicht, als durch versehentliches Trinken. Deshalb stellen ja auch Kinder den größten Teil der Erkrankten. Nicht selten kommen übrigens Laugenverätzungen der Speiseröhre in Württemberg bei Bäckern vor, die Lauge zur Bereitung der landesüblichen Laugenbrezeln verwenden und die Lauge oft leichtsinnigerweise in Bierflaschen aufbewahren. So kann leicht eine Verwechslung eintreten. Gerade in der jetzigen Kriegszeit wird interessieren, daß während des Weltkriegs eine Zunahme der Laugenverätzungen beobachtet wurde: In vielen Familien stellte man sich wegen der Seifenknappheit selbst Seife her. Die dazu benötigte Natronlauge wurde häufig in nicht besonders bezeichneten Flaschen irgendwo stehen gelassen und Kinder oder Erwachsene tranken aus Versehen daraus (Wesselv).

Nach Lotheisen stirbt ein Viertel der Verätzten am Ueberlaufen des Giftes in die Luftwege oder fortschreitender Verätzung in Mediastinum, Pleura, Lunge und Gefäße. Auch wenn erheblichere Mengen der ätzenden Flüssigkeit in den Magen gelangen, ist die Prognose von vornherein infaust. Sind nur kleinere Mengen getrunken worden, so wird nur die Speiseröhre betroffen, deren Wand verätzt wird. Nachdem der Aetzschorf abgefallen ist, heilt das dort entstandene Ulcus unter Narbenbildung ab. — Die Narbe selbst schrumpft, es kommt zu Verziehungen und Strikturen, ein Prozeß, der meist nach 2 bis 3 Monaten abgeschlossen ist. (Hacker, Schomburg.) Oft können jetzt die Patienten selbst breiige Kost nur noch mit Mühe aufnehmen, manchmal ist auch jede Nahrungsaufnahme un-

möglich geworden. Auch bei weniger vollständigem Verschluß besteht die Gefahr des Steckenbleibens von Speisenresten, so daß Patienten, die sich bisher noch leidlich ernähren konnten, nun plötzlich überhaupt keine Nahrung mehr aufnehmen können.

Pathologisch-anatomisch stehen exsudative Vorgänge im Vordergrund. — Es besteht das Bild der nektrotisierenden pseudomembranösen Entzündung.

Bei oberflächlicher Verätzung ist Ueberhäutung mit Epithel möglich. Aber schon hier kann es zu den sogenannten häutigen Strikturen kommen, die die benachbarte Schleimhaut zu verziehen vermögen.

Ist die Narbenbildung tiefergehend, so entstehen schwielige Strikturen, die sich durch sämtliche Schichten der Speiseröhre bis in das lockere Bindegewebe der tunica fibrosa erstrecken können.

Die Form der Narben kann glatt, klappenartig, halbringförmig, ringförmig oder röhrenförmig sein. Nicht selten sieht man leistenartige Vorsprünge.

Die Lokalisation der Strikturen wird durch die Gestalt der Speiseröhre bestimmt. Natürlich sind die „physiologischen Engen" (Ringknorpel-, Bifurkations-, Zwerchfellenge) bevorzugt.

Oberhalb der Strikturen findet sich stets eine erhebliche Muskelhypertrophie, die vor allem die Ringmuskulatur betrifft. Siehe Abb. 1.

Vor der Einführung der Ösophagoskopie, vor allem aber vor Entdeckung der Röntgenstrahlen krankte die Behandlung der narbigen Oesophagusstenosen hauptsächlich daran, daß der Arzt dazu gezwungen war, völlig im Dunkeln zu arbeiten. Zur Stellung der hier so unendlich wichtigen genauen Diagnose war man allein auf die Sonde angewiesen. Immerhin war man durch die Sondenuntersuchung in der Lage, sich vom Sitz der Striktur, der Weite des Lumens und, wenn auch nicht immer, der Ausdehnung der Striktur ein Bild zu machen. Die Kontrastfüllung der Speiseröhre vor dem Röntgenschirm war jedenfalls ein gewaltiger Fortschritt. Ein weiteres Hilfsmittel zur Behandlung entstand durch die moderne Oesophagoskopie, die nicht nur als diagnostisches, sondern auch als therapeutisches Hilfsmittel zur Anwendung kommt, da man mit ihr

unter Kontrolle des Auges die Sonde durch den Tubus einführen kann.

Im Laufe der Zeit sind viele Behandlungsmethoden vorgeschlagen und angewendet worden. Am häufigsten werden auch heute noch Gummisonden und Seidenbougies verwendet. Manche Autoren schlugen Hohlsonden, die mit Blei ausgegossen waren und solche aus Zinn oder aus Fischbein vor. Senator verwandte Laminariastifte, andere brachten mit Wasser, Luft oder Quecksilber gefüllte Sonden in Vorschlag, die den Vorteil haben sollten, daß ihr Volumen nach Belieben gedehnt werden konnte. Man wollte damit die Gefahr der Perforation, die beim Einführen starrer Bougies immer bestand, vermeiden.

Diese Sonden hat man auch als Dauersonden verwendet, kam jedoch wieder davon ab, da man immer wieder bei längerem Gebrauch hochgradige Drucknekrosen beobachten mußte.

Andererseits führte auch die Dilatation durch wiederholte kurze Sondierungen mit Sonden wachsender Stärken zu keinem befriedigenden Ergebnis, denn die Einführung der nächstdickeren Sonde führte allzu oft zu Verletzungen oder gar zu der gefürchteten Perforation. Die Oesophagotomia interna, auf die man bei ihrer Einführung große Hoffnungen setzte, mußte wegen der unvermeidlichen Nebenverletzungen ebenfalls bald wieder verlassen werden.

Später ging man zur Oesophagotomia externa über, und hat mit ihr Narbenexzissionen und Strikturenspaltungen ausgeführt (Braun). Bei gänzlich undurchgängiger hoher Striktur wurde mit gutem Erfolg diese Operation als Hilfsoperation zur Sondenbehandlung angewendet; hierbei ließ man eine Speiseröhrenfistel zur dauernden Sondierung und zur Nahrungsaufnahme offen. Gussenbauer kombinierte 1883 den inneren und äußeren Speiseröhrenschnitt und erzielte relativ gute Erfolge mit seiner Methode.

Der in diesen Jahren einsetzende große Aufschwung der Chirurgie brachte auch auf unserem Gebiet bald weitere Fortschritte. In den 80er Jahren führte Bergmann die Gastrostomie bei einem Fall von narbiger Oesophagusstenose aus, während Loreta 1884 noch einen Schritt weiter ging, indem er zuerst gastrostomierte und anschließend retrograd dilatierte.

1894 veröffentlichte Hacker seine geniale Methode der Sondierung ohne Ende. Dieser Methode, die die Sonden-

behandlung und die Gastrostomie vereinigt, ist seither die Methode der Wahl geblieben, und wird wohl immer ihren Platz in der Behandlung der Narbenstenosen der Speiseröhre behalten.

Trotzdem fehlte es auch in den nächsten Jahrzehnten nicht an Versuchen, einen Weg zur Behandlung zu finden, der auf die Gastrostomie, die ja immerhin kein ganz kleiner Eingriff ist, verzichten kann. So hat 1921 Seiffert eine Methode veröffentlicht, die geeignet erscheint, in vielen Fällen die Gastrostomie zu ersetzen und auf unblutigem Wege Erfolge zu erzielen.

Das Seiffert'sche Besteck besteht aus einer starr-elastischen Stahldrahtsonde, die an ihrem distalen Ende mit einer kleinen Kugel versehen ist. Die Starrheit des Drahtes verhindert das ungewollte Ausweichen der Sonde aus der gewünschten Richtung, und damit die Gefahr des falschen Weges, während ihre Elastizität jeden geringsten Widerstand der Hand des Operateurs mitteilt und die Sonde außerdem befähigt, sich den physiologischen oder pathologischen Krümmungen der Speiseröhre anzupassen. Die Kugel ist groß genug, um eine Perforation in der Hand eines feinfühligen Operateurs zu verhindern und klein genug, um auch sehr hochgradige Stenosen zu passieren. —

Ist die Kugel über die Stenose hinaus (evtl. Röntgenkontrolle!), so schiebt man mit Hilfe eines biegsamen Röhrchens, das auf den Draht aufgeschoben wird, Oliven in steigender Größe den Draht entlang nach. Auf diese Weise ist eine schonende Dilatation möglich. Glaubt man nun eine genügende Dehnung erreicht zu haben, so wird mit Seiden- oder Gummibougies weiter dilatiert. Zweckmäßig wird man, zumindest in schweren Fällen, die Sondierung unter Kontrolle des Oesophagoskops ausführen, wobei das Seiffert'sche Instrument durch den verlängerten Tubus eingeführt wird.

Selbstverständlich kann das Instrument auch bei der retrograden Bougierung von der Magenfistel aus verwendet werden. Seiffert hat für diese Verwendung Modifikationen angegeben, auf die hier nicht weiter eingegangen werden kann.

Ich lasse hier die Krankengeschichte eines Patienten folgen, der in der Charité von Professor von Eicken nach der Seiffert'schen Methode behandelt wurde.

Fall Klaus P.

2¼ Jahre alt.

Aufgenommen am 18. 8. 1939.

Krankheitsbezeichnung: Oesophagusstenose durch Natronlaugenverätzung.

Behandlung: Oesophagusskopie und Bougierung.

Vorgeschichte: Am 3. 6. in der Molkerei des Vaters aus einem Blechgefäß, in dem sich Natronlauge zur Desinfektion der Milchkannen befand, getrunken. Das Kind schrie und hatte nach Aussage der Eltern, die sofort dazu kamen, viel Schleim im Mund. Die Eltern gaben sofort Zitronensaft und Milch zu trinken. Das Kind wurde vierzehn Tage zu Hause auf Grund der Verordnung des zugezogenen Arztes mit Zitronensaft und Milch behandelt. Während dieser Behandlung nahm das Kind stark an Gewicht ab, deshalb Einweisung in das Krankenhaus O. Von dort Ueberweisung in die Hals-Nasen-Ohren-Abteilung der Charité. Bis dahin hatte das Kind flüssige Kost gut geschluckt. Traubenzucker, mit Mondaminmehl gekocht, wurde ohne Beschwerden genommen. — Breiige Süß-Speisen wurden verweigert. Auf der mitgegebenen Röntgenaufnahme war eine Stenose des Oesophagus in Höhe des 5. und 10. Brustwirbels zu sehen.

Befund: Blasser abgemagerter Junge, atrophisch schlaffe Haut, Fehlen des Fettpolsters. Ohren und Nase o. B.

Mund und Rachen: Reichliche Schleimabsonderung. Strikturöse Veränderung der Rachenschleimhaut im Bereich der Gaumenbögen.

21. 8. Bougierung: Prof. Dr. Barth mit Bougie bis 22. Abendtemp. 38,2.

22. 8. Flüssig breiige Kost (Mehlsuppe) leicht geschluckt und behalten. Temp. 37,3.

11. 9. Kind verschluckt ein Stück Zwieback. Anschließend kann jetzt auch keine flüssige Kost mehr aufgenommen werden.

Bougierung durch Prof. v. Eicken. Erst wird mit weichen Seidenbougies Größe 14 versucht. Man kommt nicht über die Stenose hinweg. Auch ein weicher Magenschlauch läßt sich nicht weiter einführen. Versuch mit dem Seiffert'schen Besteck. Dieses läßt sich jedoch nur bis

22 cm von der Zahnreihe einführen. Nach der Bougierung trinkt Kind einige Schluck Tee.

16. 9. Kind ist wieder ganz gut.

21. 9. Nach Gewichtszunahme von 11 auf 12 kg wieder Gewichtsabnahme.

Erneute Bougierung Prof. v. E. Beginn mit Seidenbougie 14, das sich über eine Stenose hinwegbringen läßt, jedoch in einer Entfernung von 21½ cm von der Zahnreihe nicht mehr weiter geht. Dasselbe beim Versuch bei den nächstgrößeren Bougies bis 18.

30. 9. Nach Gewichtszunahme bis 12 250 g wieder Abnahme auf 11 850 g.

Oesophagoskopie und Bougierung (Prof. v. E.) in Aethernarkose. Es läßt sich mit den kleinsten Seidenbougies nicht über etwa 20 cm von der Zahnreihe kommen. Darauf Bougierung mit dem Seiffert'schen Besteck. Die kleine Kugel läßt sich über die Stenose bis in den Magen bringen. Bei den auf den Stahldraht aufgesteckten Oliven, die mit dem Metallröhrchen vorgeschoben werden, stößt man an der Stenose erneut auf Schwierigkeit.

Erneuter Versuch mit Seidenbougie Größe 14, welcher sich nicht durch Stenose führen läßt.

Nochmaliger Versuch mit dem Seiffert'schen Besteck.

Nachdem der Draht mit der Kugel über die Stenose bis zum Magen eingeführt ist, lassen sich die in der Größe aufeinanderfolgenden Oliven bis zur drittgrößten Olive des Bestecks in den Magen einführen. Anschließend wird die Speiseröhre noch mit Seidenbougies bis Größe 16 einschließlich gedehnt. Bougie Nr. 17 läßt sich durch das verlängerte Rohr des Oesophagosskops nicht mehr durchschieben.

1. 10. Kind hat den Eingriff gut überstanden, bekommt etwas Flüssigkeit zu trinken.

Nachmittags plötzlich Atemnot und Cyanose.

Kinderärztliche Untersuchung: Emphysem und Pneumothorax der rechten Lunge, auf der seitlichen Halsaufnahme ebenfalls Luftschatten. Bei der Palpation ist deutliches Knistern an der linken Halsseite zu spüren.

Gegen 19 Uhr zunehmender Verfall, hochgradige Atemnot. Röntgenologisch und perkutorisch Pneumothorax rechts. — Verdrängung des Herzens bis lateral von der Mammilarlinie.

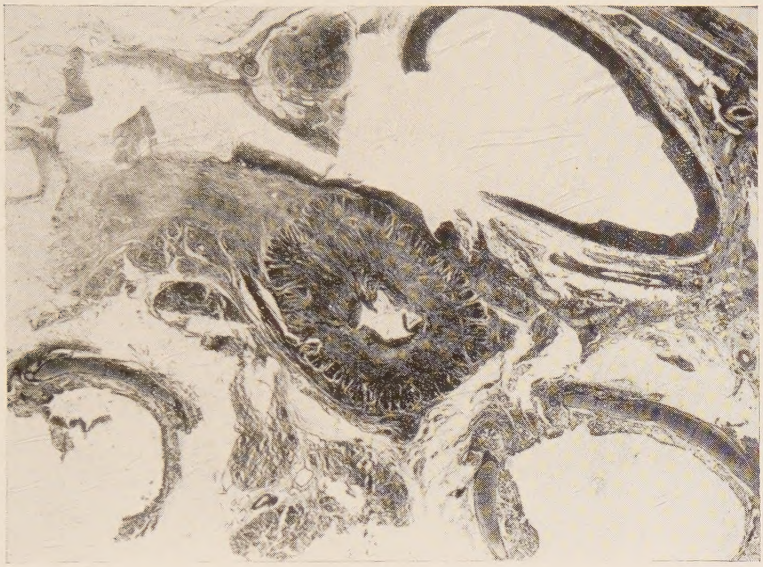

Abb. 1

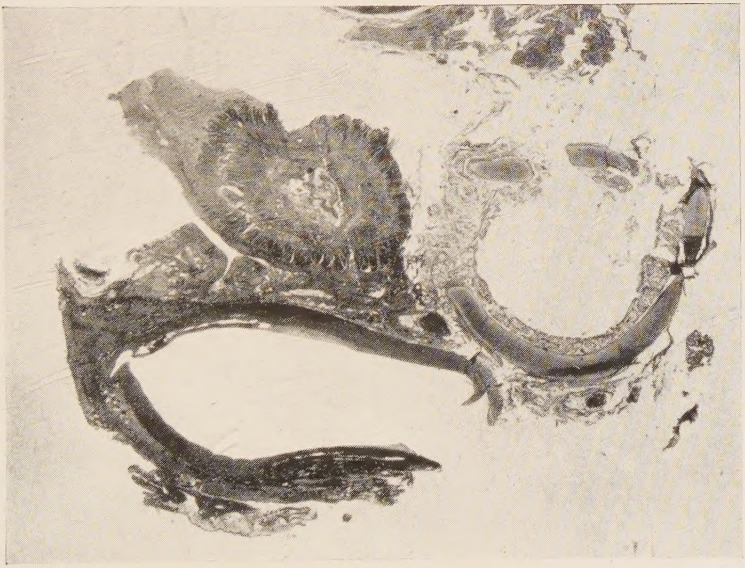

Abb. 2

Abb. 3

Operation in der Chiurgischen Klinik:

Intrathorakeler Druck rechts plus 12. Nach Absaugen kehrt das Herz in normale Lage zurück. Beim Absaugen aus dem rechten Pleuraraum entleert sich Luft und Eiter. Das Verfahren wird solange fortgesetzt bis negativer Druck rechts hergestellt ist.

3. 10. Nach dem Eingriff keine Besserung. Hautemphysem unverändert. Atmung weiter oberflächlich, laufend Cardiazol.

0.08 Exitus letalis.

Sektionsbericht (Prof. Dr. Rössle). Hochgradige narbige Striktur der Speiseröhre. Abszeß zwischen Wirbelsäule und Speiseröhre. im Zusammenhang mit Oesophagusfistel. Beiderseits Empyem. zusammen 600 cm. Totale Kompressionslaktase der rechten Lunge. Blutige Anschoppung und Oedem der lufthaltigen Reste im linken Oberlappen (nach klinischer Angabe Beseitigung eines Pneumothorax mit Rücklagerung des Herzens). Starkes Oedem der Nieren. Geringe Blutstauung und fleckige Anämie der Leber.

Lokalbefund (siehe Abbildung 3 und 4).

Durch das gehärtete Halspräparat wurden mehrere Schnitten gelegt. die die hochgradige Striktur der Speiseröhre deutlich zeigen. Abb. 2. Hinter der Abszeßhöhle ist der Fistelgang gut zu erkennen. Von der Abszeßhöhle führt ein dünner Fistelgang fast senkrecht zur Achse der Speiseröhre in diese hinein. (S. Abb. 3.)

Die Lage des Fistelganges läßt darauf schließen, daß die Perforation nicht durch den federartig elastischen Stahldraht erfolgt sein kann. da dessen Material ein Abbiegen in senkrechter Richtung unmöglich macht. Zudem war die Bougierung mit größter Vorsicht ausgeführt worden und nirgends auf Widerstand gestoßen. Wahrscheinlich hat bei den früheren Sondierungsversuchen eine Läsion des Narbengewebes stattgefunden. es kam zur Infektion sowie Abszeß und Fistelbildung. Der Eingriff vom 30. 9. hat dann diesen schon bestehenden Prozeß zum Aufflackern gebracht.

Für diese Annahme spricht auch, daß am Fistelgang deutliche Narbenbildung zu erkennen ist, was beweist, daß es sich nicht um eine frische Verletzung handeln kann,

jedenfalls beweist das Präparat eindeutig, daß die Perforation der Speisenröhrenwandung nicht mit dem Eingriff am 30. 9. in Zusammenhang zu bringen ist. Vielleicht ist schon am 11. 9., als das Kind ein Stück Zwieback verschluckte, das sich festklemmte, eine Verletzung aufgetreten und hat die Abszeßbildung zur Folge gehabt.

Zusammenfassung.

Bei der Behandlung hochgradiger Narbenstenosen der Speiseröhre mit der Seiffert'schen Stahldrahtkugelmethode ist die Gefahr, eine Perforation zu verursachen und in einen falschen Weg zu gelangen, auf Grund der Elastizität des Stahldrahtes bei sachgemäßer Anwendung und vollkommener Beherrschung der Technik nicht groß, zumal wenn man Röntgenkontrollen macht und das Instrument mit Hilfe des Oesophagoskops einführt. Immerhin ist die Möglichkeit, in dem leichtverletzbaren Narbengewebe beim Vorschieben der Oliven durch die Kante des Röhrchens Verletzungen zu setzen, nicht mit aller Sicherheit auszuschließen. Es wird daher vorgeschlagen, an Stelle des Metallröhrchens ein solches in der Art der Uretherenkatheter in Anwendung zu bringen. Dieses Röhrchen ist am distalen Ende mit einem konischen Abschluß zu versehen. Bei der Weichheit und der Elastizität dieses Materials ist ein weiterer Gefahrenpuntk ausgeschaltet. (Siehe Abbildung.)

Seiffert'sches Röhrchen. (Vergrößert)

Röhrchen aus Uretherenkatheter-Material mit konischem Ende

Das konische Ende des Röhrchens soll in der Größe der Kugel am Ende des Stahldrahtes entsprechen, während das Lumen nur so weit sein darf, daß der Stahldraht eben noch durchgeht, ohne daß eine Kante zwischen Draht und Röhrchenende vorhanden ist.

Unter diesen Voraussetzungen wird man manchem Patienten die Gastrostomie zur Anwendung der Bougierung

ohne Ende ersparen können und mit dieser unblutigen Methode eine erfolgreiche Dehnung auch hochgradiger Strikturen zustande bringen.

Erweisen sich jedoch Versuche, mit dieser Methode zum Ziele zu gelangen als aussichtslos, so, wird man nicht zögern, die Gastrostomie anzulegen und die Bougierung ohne Ende zu versuchen.

Heute sind sich wohl die meisten Autoren darüber einig, daß es zweckmäßig ist, möglichst frühzeitig mit der Bougierung zu beginnen. Eiselsberg und Hacker betonen mit Recht, daß bei zu langem Zuwarten wertvollste Zeit verloren geht. Sulzer und Bockay schlagen vor, schon am 2., spätestens jedoch am 6. Tag nach der Verletzung mit der Behandlung zu beginnen. Natürlich muß man sich klar darüber sein, daß die Weichheit des Gewebes die Gefahr, Perforationen zu setzen, erhöht; sind aber erst einmal weitgehende, verhärtete Narbenstrikturen da, so ist die Behandlung noch weniger erfolgversprechend als ohnehin. Denn trotz aller Verbesserung der Behandlungstechnik und ihrer vorsichtigsten und geschicktesten Ausführung mit allen Hilfsmitteln einer modernen Klinik, muß man, wie ja auch der beschriebene Fall zeigt, bei der Behandlung der schweren narbigen Oesophagosstenose stets auf schlimme Zwischenfälle gefaßt sein. Die Prognose muß auch weiterhin zweifelhaft gestellt werden. Das liegt in der Natur dieser schweren Verletzungen, der topographischen Lage des betroffenen Organs und seiner Funktion begründet.

An dieser Stelle möchte ich allen meinen Lehrern meinen herzlichsten Dank aussprechen, insbesondere Herrn Professor Dr. v. Eicken, der mir das Thema zu meiner Doktorarbeit und das Material dazu überließ und von dem ich stets wertvollste Förderung und Anregung erfahren durfte. Auch Herrn Professor Dr. Rössle möchte ich für die liebenswürdige Ueberlassung der Präparate und Sektionsberichte, sowie seine wertvollen Erläuterungen bestens danken.

Literatur.

Ach: Oesophagusstenosen und ihre Behandlung. Bruns, Beitr. z. klin. Chirurgie 1910. Bd. 70, S. 371.

Bergmann: Ueber Operationen am Schlundrohr. Dtsche. Med. Wschr. 1906, Nr. 50.

Bornickel: Ueber Verätzungen der Speiseröhre durch Aetzlauge. Zeitschrift f. klin. Medizin 1900. Bd. 41, S. 34.

Bokay: Ueber Behandlung der Laugenverätzungen im Kindesalter nach Salzer. W. klin. Wschr. 1924, S. 282.

Clairmont: Verletzungen u. chir. Krankheiten der Mund- und Rachenhöhle und des Halses. Leipzig 1926.

Eiselsberg: Ueber Sondierung ohne Ende etc. Dtsch. Med. Wschr. 1898, S. 927.

Gunserich: Ueber die Behandlung der Speiseröhrenstriktur. Wiener Med. Wschr. 1938, Nr. 41.

Gussenbauer: Ueber kombinierte Oesophagotomie. Ztschr. f. Heilkunde, Prag 1883, IV, S. 33.

Hacker: 1. Ueber die nach Verätzung entstehenden Speiseröhrenverengerungen, Hölder, Wien 1889. 2. Zur Statistik und Prognose der Verätzungen. 3. Zur Behandlung tiefsitzender Narbenstrikturen der Speiseröhre durch Sondierung ohne Ende.

Hadlich: Ein Fall von äußerer Oesophagotomie. Dtsche. Zeitschr. für Chir. 1882.

Handbuch der praktischen Chirurgie (Bergmann, Bruns, Mikulicz), Bd. I. Abschn. 6. Strikturen des Oesophagus, bearbeitet von Hacker.

Handbuch der Hals - Nasen - Ohrenheilkunde, herausg. Denker u. Kahler. 1. Bd.: Speiseröhre und äußerer Hals. Abschn.: Entzündung und Geschwür des Oe., v. Wessely.

Johanesen: Ueber Laugenverätzungen bei Kindern. Jahrb. f. Kinderheilkunde 1900, Bd. 51.

Schomburg: Ueber narbige Oesophagusstrikturen und ihre Behandlung. Diss. Halle 1909.

Senator: Ueber eine Quellsonde zur Behandlung von Verengerungen der Speiseröhre. Dtsche. Med. Wschr. 1889, Nr. 28.

Salzer: Frühbehandlung der Speiseröhrenverätzung. Archiv f. klin. Chirurgie, 1924. 133, S. 501.

Seiffert: Monatsschrift für Ohrenheilkunde, 1921, 55. Jahrg., S. 1634.

Lebenslauf.

Als Sohn des Privatgelehrten Dr. phil. Moriz v. Rauch, Historikers in Heilbronn, und seiner Ehefrau Anna geb. v. Baumbach, wurde ich am 18. 11. 1910 in Heilbronn geboren.

Ich besuchte das Gymnasium in Heilbronn und bestand dort am 20. 3. 1930 die Reifeprüfung. Im Sommersemester 1930 bezog ich die Universität Tübingen und begann das Studium der Medizin. Im August 1933 bestand ich in Rostock die ärztliche Vorprüfung. Während der klinischen Semester war ich an der Universität München immatrikuliert und bestand dort im August 1937 die ärztliche Prüfung.

Während meines praktischen Jahres war ich an der IV. Med. Universitätsklinik im Robert-Koch-Krankenhaus in Berlin (Dir. Prof. Dr. Dennig) und am Tropengenesungsheim in Tübingen (Leiter Prof. Dr. Fischer).

Nach meiner Bestallung als Arzt am 15. 9. 1938 war ich bis zum 28. 8. 1939 als Volontärarzt wieder an der I. Inneren Abteilung des Robert-Koch-Krankenhauses (IV. Med. Universitätsklinik) in Berlin tätig.

Ende August 1939 wurde ich zum Heeresdienst eingezogen und machte den Feldzug im Westen als Unterarzt und Hilfsarzt bei einer motorisierten Aufklärungs-Abteilung mit.